

VISALYS® CEMCORE IN DER PRAXIS



Ein universelles adhäsives Befestigungs-
und Stumpfaufbau-Komposit...



...für alle Arbeiten unter
der Restauration

...für alle Ätztechniken



...für alle Restaurationen

Möglich durch die einzigartige
ACTIVE-CONNECT-TECHNOLOGY



Visalys® CemCore in der klinischen Anwendung

- 6 Patienten
- 6 verschiedene Fälle
- Autor: Prof. Dr. Claus-Peter Ernst et al.

Quelle: Ernst, Prof. Dr. Claus-Peter et al.:
Ein universelles adhäsives Befestigungs- und Stumpfaufbaumaterial,
in: Spitta: ZMK | Jg. 36 | Ausgabe 5 Mai 2020 [294-308]

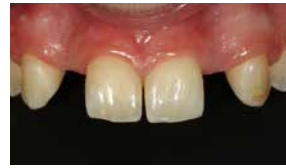

Adhäsive Befestigung von zwei einflügeligen Klebebrücken

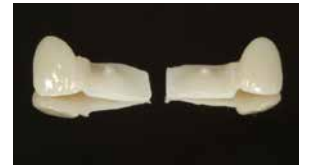

Ausgangssituation

- 14-jähriger Patient
- Nichtanlage der seitlichen Schneidezähne
- Wahl von zwei einflügeligen Klebebrücken (verblendetes Zirkonoxidmaterial), da eine implantatprothetische Versorgung bei einem Jugendlichen zu früh wäre



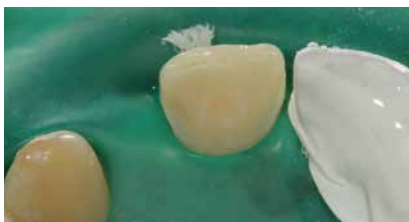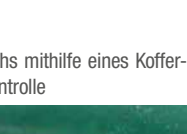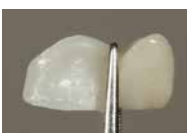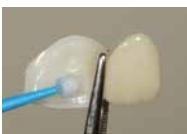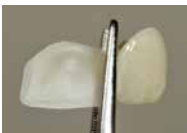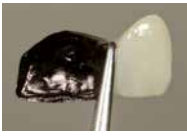
Nichtanlage der beiden seitlichen Schneidezähne bei einem 14-jährigen Jugendlichen.



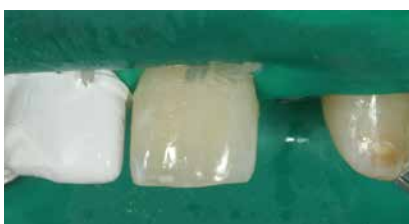Einflügelige Klebebrücken zum Ersatz der Zähne 12 und 22. Die Klebeflügel werden jeweils an den mittleren Schneidezähnen befestigt.

Vorgehen

1. Einprobe und Reinigung der einflügeligen Klebebrücken
2. Abstrahlen mit 50 µm Al₂O₃ der Klebebrücken (erfolgte bereits im Labor)
3. Desinfektion und farbliche Markierung der abzustrahlenden Klebefläche mit einem Permanentmarker.
4. Abstrahlen mit CoJet (30–50 µm Al₂O₃, 1–2 bar): Reinigung der Klebefläche und tribochemische Silikatisierung
5. Auftragen des Visalys® Restorative Primers auf die Restauration (Einwirkzeit 60 Sek.) **Hinweis:** Der Visalys® Restorative Primer eignet sich für alle dentalen Restaurationsmaterialien, da er sowohl MDP als auch ein Silan enthält.
6. Kurzes Verblasen des verbleibenden Primer-Überschusses mit einem Luftbläser
7. Isolierung des Arbeitsbereichs mithilfe eines Kofferdams zur Kontaminationskontrolle

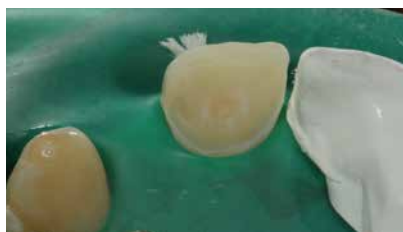
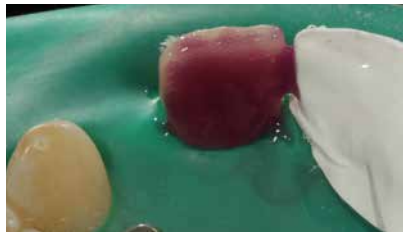
Gruppenkofferdammisolation der Klebeflächen. Ansicht von inzisal. Zahn 11 ist mit einem Stück Teflonband geschützt.

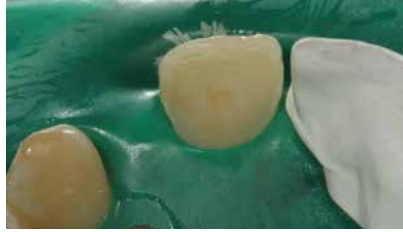
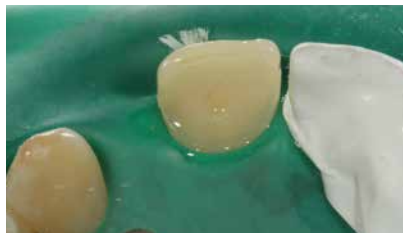
Isolierte Arbeitsfläche in Ansicht von labial.

8. Reinigung der Klebefläche am Zahn durch Abstrahlen mit 50 µm Al₂O₃
9. Phosphorsäurekonditionierung der gesamten Klebefläche. **Hinweis:** Es sollte grundsätzlich immer zumindest eine Schmelzätzung vorgenommen werden; die Dentinätzung ist optional.



10. Auftragen des Visalys® Tooth Primers auf die Präparationsfläche (20 Sek. einmassieren) **Hinweis:** Ein Lichthärten des Primers ist dank der Active-Connect-Technology nicht notwendig.



11. Kurzes Verblasen des verbleibenden Überschusses mit einem Luftbläser und trocknen

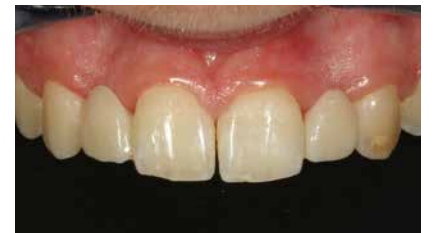12. Applizieren von Visalys® CemCore (Farbe: Universal (A2/A3)) direkt auf den Klebeflügel



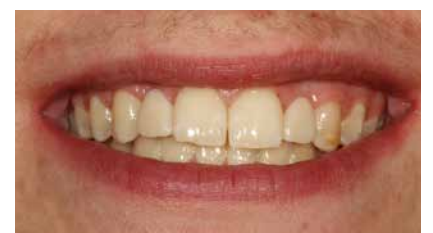13. Überschussentfernung erfolgte direkt im Anschluss mit einem Bondingpinsel. **Hinweis:** Die Klebebrücke wurde mit den Fingern während der Überschussentfernung bis zur initialen Polymerisation fixiert. Alternativ kann ein laborseits erstellter Einsetzschlüssel die Erreichbarkeit der Klebeflächen und somit die Versäuberung erleichtern.
14. Lichtpolymerisation der Zementfuge (20 Sek.)

Optional:

15. Abdeckung der Zementfuge mittels Glyceringel zur Verhinderung einer Inhibitionsschicht. **Hinweis:** Hierfür ist auch die Visalys® CemCore Try In Paste indiziert.
16. Lichtpolymerisation der Zementfuge durch Glyceringel für 20 Sek. **Hinweis:** Die Überprüfung der Okklusion darf erst nach Abschluss der Dunkelhärtung (5 Min.) durchgeführt werden.



En-face-Ansicht der Versorgung mit adhäsiven, einflügeligen Klebebrücken zum Ersatz der beiden seitlichen Schneidezähne.



Der jugendliche Patient freut sich über seine neuen Zähne.

Fazit von Prof. Dr. Claus-Peter Ernst nach 2 Monaten

„Die Abbildungen [u. r.] zeigen die fertiggestellte Versorgung des 14-Jährigen, der übergücklich ist, nun wieder Zähne zu haben und sich nicht mehr mit herausnehmbaren Platten rumärgern zu müssen.“