

Klinische Erfahrungen mit einem weichbleibenden Unterfütterungsmaterial in der implantatprothetischen Therapie

Dr. Matthias J. Kettler

Einleitung

Die sichere Osseointegration bildet den zentralen Faktor für den Erfolg einer implantologischen Therapie. Um diese sicher zu stellen, ist neben der Primärstabilität eine ungestörte Einheilungszeit ohne Überlastung der Implantate essentiell. Insbesondere bei der Versorgung zahnloser Patienten steht die Forderung nach einer ungestörten Einheilzeit jedoch dem verständlichen Wunsch des Patienten entgegen möglichst schnell wieder mit einem Zahnersatz versorgt zu sein.

In diesen Situationen bietet die weichbleibende Unterfütterung eine sinnvolle Basis für eine Interimsversorgung bis zur Freilegung der Implantate. Weichbleibende Unterfütterungsmaterialien werden in der zahnärztlichen Prothetik traditionell zur gezielten Entlastung umschriebener Bereiche des Prothesenlagers verwendet. Für die Anwendung in der Implantatprothetik ist eine semipermanente Applikation mit Tragedauern von 3 bis 12 Monaten erforderlich. Bislang zeigten weichbleibende Unterfütterungsmaterialien, die für die Kurzzeitanwendung empfohlen wurden, in dieser verlängerten Anwendungszeit eine Reihe von Problemen. Diese Materialien beruhen auf dem Prinzip der äußeren Weichmachung, d.h. einem primär harten Kunststoff werden Additive zugesetzt, die durch Löse- und Quellvermögen die Struktur auflockern. Der äußere Weichmacher wird jedoch während der Tragedauer ausgelöst, so dass die Materialien relativ schnell verspröden. Die Folge sind raue Oberflächen, die zu starken Verfärbungen neigen und unhygienisch sind. Für ein zufrieden stellendes Resultat war es daher bei verlängerten Tragezeiten in der Implantatprothetik entweder erforderlich, diese provisorischen Unterfütterungen mehrfach durchzuführen oder aber eine entsprechend zeit- und kostenintensive indirekte weichbleibende Unterfütterung anzufertigen.

Unterfütterungsmaterialien auf der Basis von additionsvernetzenden Silikonen (z.B. Mucopren soft, Kettenbach GmbH & Co. KG, Eschenburg) bieten für diesen Anwendungsbereich eine Reihe von Vorteilen:

Die Materialien können einfach und sicher in der direkten Technik verarbeitet werden, sind im Mundmilieu dauerelastisch und aufgrund ihrer homogenen Oberfläche gut zu reinigen.

Falldarstellung

Nachfolgend soll am Beispiel einer implantatprothetischen Versorgung der Einsatz eines Unterfütterungsmaterials auf Polyvinylsiloxan-Basis dargestellt werden. Der 61jährige Patient stellte sich aufgrund eines insuffizienten Prothesenhaltes mit dem

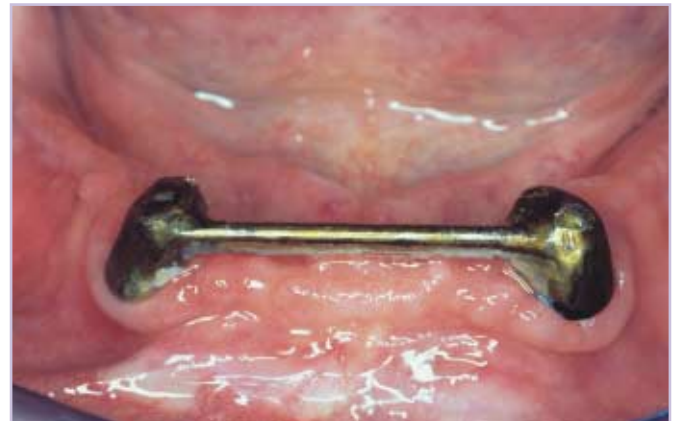

Abb.1: Insuffiziente Stegkonstruktion auf den Zähnen. Aufgrund massiver Sekundärkaries ist es zu einer Lockerung des Steges gekommen.

Wunsch nach einer prothetischen Neuversorgung vor. Im Unterkiefer war der Patient mit einer stegretinierten Prothese versorgt, die Konstruktion hatte sich aufgrund massiver Sekundärkaries gelockert. Aufgrund der umfangreichen kariösen Zerstörung war keine ausreichende Pfeilerwertigkeit für eine

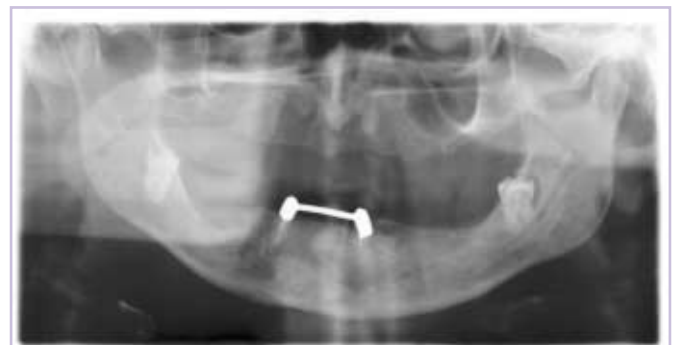

Abb. 2: Röntgenbefund bei Behandlungsbeginn. Nach Entfernung der Weisheitszähne ist die Insertion von jeweils 4 Implantaten im Ober- und Unterkiefer für die Versorgung mit einem teleskopverankerten Zahnersatz geplant.

prothetische Neuversorgung gegeben. Zur Optimierung des Prothesenlagers sollten vor einer Neuversorgung zudem die beiden Weisheitszähne im Unterkiefer entfernt werden.

Im Bereich der retinierten Zähne war es bereits mehrfach zu einer Schleimhautperforation als Folge der Druckbelastung durch den Zahnersatz gekommen. Zur optimalen Wiederherstellung der Kaufunktion wurde dem Patienten eine implantatgestützte Versorgung mit jeweils 4 Implantaten im Ober- und Unterkiefer vorgeschlagen. Für den Patienten war es entscheidend, dass er sehr zeitnah nach der Insertion der Implantate mit einem entsprechend umgearbeiteten Zahnersatz versorgt werden konnte. Um eine störungsfreie Osseointegrationsphase zu ermöglichen, bietet sich für die Umarbeitung des Zahnersatzes eine weichbleibende Unterfütterung an. Für die Versorgung des Unterkiefers wurden zunächst die beiden Weisheitszähne entfernt. Die beiden nicht erhaltungswürdigen Zähne 33, 43 wurden in einem weiteren Termin entfernt. Parallel dazu erfolgte die Insertion der vier Ankylos-Implantate in regio 034,032,042,044. Die attached Gingiva wurde durch eine begleitende Vestibulumplastik verbreitert. Der vorhandene Unterkieferzahnersatz wurde zunächst für eine Sicherstellung der Prothesenkarenz für 48 Stunden einbehalten. In dieser Zeit wurden zunächst die Retentionselemente für den Steg aus dem vorhandenen Zahnersatz entfernt. Am 3. Tag post operationem erfolgte eine direkte weichbleibende Unterfütterung des großzügig freigeschliffenen Zahnersatzes. Für die Anfertigung einer direkten weichbleibenden Unterfütterung bieten sich Materialien auf Polyvinylsiloxan-Basis (Mucopren Soft, Kettenbach GmbH & Co. KG, Eschenburg) aus den folgenden Gründen an:

Mucopren soft ist mit der direkten Unterfütterungstechnik anwendbar. Es zeigt keine thermische Abbindereaktion und ist geschmacksneutral, so dass keine Irritationen für den Patienten auftreten.

Die Applikation des Materials kann ohne das Risiko von Anmischfehlern und nahezu blasenfrei direkt aus dem Kartuschensystem erfolgen, so kann das Material sparsam ohne Anmischverluste verarbeitet werden. Das Material zeichnet sich durch eine hervorragende Stabilität im Mundmilieu und eine homogene glatte Oberfläche aus. So können saubere hygienische Verhältnisse hergestellt werden. Es behält seine elastischen Eigenschaften auch bei längeren Anwendungszeiten und es treten keine Verfärbungen

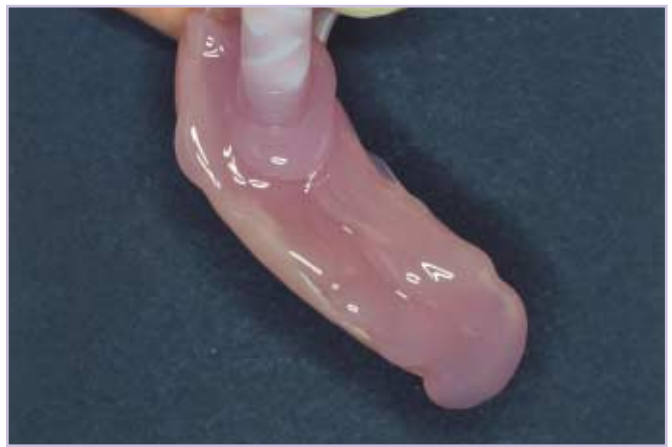

Abb. 3: Die Applikation des Unterfütterungsmaterials erfolgt direkt auf die mit Adhäsiv beschichtete Prothese.

auf. Aufgrund der zahnfleischfarbenen Einfärbung des Materials kommt es zu keinerlei ästhetischen Beeinträchtigung für den Patienten.

Zur Sicherstellung eines guten Verbundes zwischen Prothesenbasismaterial und Unterfütterungsmaterial ist nach einer Aufrauung der Prothesenbasisfläche und dem Einschleifen der rechtwinkligen Kante der Auftrag eines Haftvermittlers erforderlich (Mucopren Adhäsiv, Kettenbach GmbH & Co. KG, Eschenburg). Anschließend wird das Material auf die gesamte Basisfläche des hohlgeschliffenen Zahnersatzes aufgetragen. Nach dem Einbringen des Zahnersatzes in den Mund wird der Patient aufgefordert, möglichst fest zuzubeißen und – sofern erforderlich – entsprechende Funktionsbewegungen durchzuführen. Schon nach einer Verweilzeit von 3 Minuten und 15 Sekunden im Mund des Patienten kann der Zahnersatz entnommen werden. Die gesamte Unterfütterung dauert nur 5 Minuten 30 Sekunden. Anschließend wird die Unterfütterung für 15 Minuten im Wasserbad (45 – 50 °C) gelagert, um einen optimalen Haftverbund zu erreichen, dann können die Überschüsse entfernt werden.

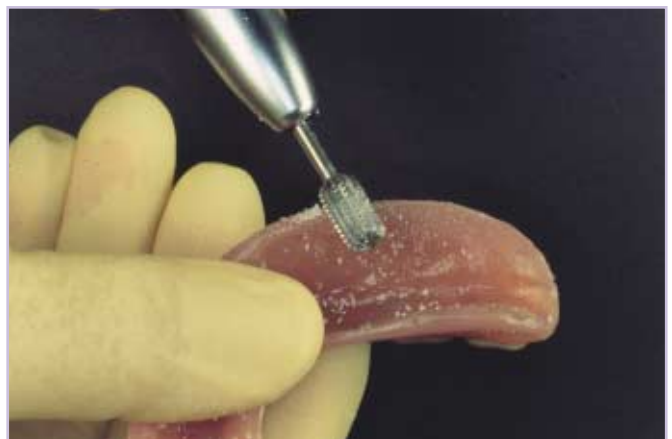

Abb. 4: Nach der Entnahme aus dem Mund und der Desinfektion erfolgt die formgebende Bearbeitung des weichbleibenden Unterfütterungsmaterials mit kreuzverzahnten Stahlfräsen.

Für die effiziente Bearbeitung des auspolymerisierten weichbleibenden Unterfütterungsmaterials ist der Einsatz von Stahlfräsern mit Querhieb sinnvoll, da konventionelle kreuzverzahnte Fräsen bei weichbleibenden Kunststoffen keine Abtragsleistung zeigen. Nach der formgebenden Bearbeitung erfolgt die Politur mit weichen elastischen Polierscheiben (Lisko und Lisko-S, Erkodent GmbH, Pfalzgrafenweiler), (Abb. 5). Abschließend wird das Mucopren Versiegelungssilikon auf die bearbeiteten Flächen aufgetragen. Der Auftrag erfolgt am besten mit einem Pinsel. Nach ca. 6 Minuten ist das Versiegelungssilikon getrocknet und klebfrei, so dass es in den Mund eingebracht werden kann.

Cave: Die endgültigen mechanischen Eigenschaften werden nach mehreren Stunden bei Mundtemperatur erreicht.

Aufgrund der direkten Applikation des Materials und der kurzen Aushärtungszeit ist es möglich, den Patienten sehr kurzfristig mit seinem weichbleibend unterfütterten Zahnersatz zu versorgen. Er verlässt die Praxis also auf jeden Fall nicht ohne seinen Zahnersatz. Im dargestellten Fall wurde bereits 2 Wochen nach Eingliederung der weichbleibenden Unterfütterung eine weitgehende Ausheilung der gingivalen Verhältnisse im Bereich der Implantationsstellen und der Vestibulumplastik beobachtet (Abb. 6,7,8). Zum Zeitpunkt der Freilegung zeigte sich ein deutlicher Gewinn an attached Gingiva, so waren optimale Verhältnisse für die geplante implantatgestützte Versorgung mit einer Teleskopprothese geschaffen. Auch nach einer 11wöchigen Tragedauer zeigten sich an der weichbleibend unterfütterten Prothese nur minimale Verfärbungen (Abb.9). Der Patient reinigte den Zahnersatz in gewohnter Weise mit einer




Abb. 5: Die Politur des weichbleibenden Unterfütterungsmaterials erfolgt mit speziellen Polierscheiben.

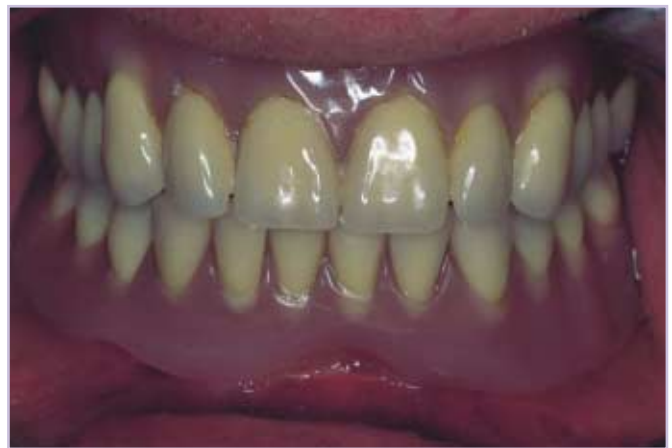

Abb. 6: Frontalansicht des eingegliederten unterfütterten Zahnersatzes beim ersten Kontrolltermin 12 Tage post operationem.

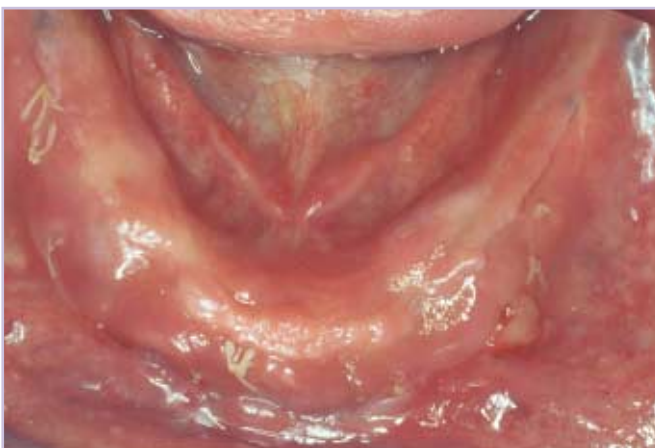

Abb. 7: Zustand 12 Tage post operationem mit weitgehend ausgeheilten gingivalen Verhältnissen.

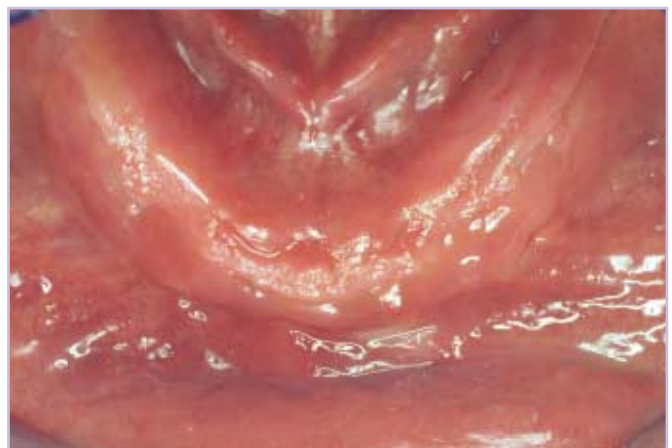

Abb. 8: Nach 3 Wochen ist eine vollständige Ausheilung festzustellen. Die weichbleibend unterfütterte Prothese wird vom Patienten problemlos getragen.

Prothesenzahnbürste und Zahnpasta.

Zusammenfassung

Neben der einfachen Handhabung sind insbesondere der gute Verbund mit dem Prothesenmaterial und die hervorragende Mundbeständigkeit von Mucopren soft hervorzuheben. Ferner ist festzustellen, dass das hier eingesetzte Material auch über längere Zeiträume wie zum Beispiel die Osseointegrationsphase von 3 bis 4 Monaten seine elastischen Eigenschaften dauerhaft behält. So ist keine Wiederholung der Unterfütterung aufgrund von zunehmenden Verfärbungen oder dem Verlust der elastischen Eigenschaften erforderlich. Diese Eigenschaften sind essentiell, wenn im Rahmen einer komplexen Therapie ein zweizeitiges Vorgehen mit separater Augmentation und nachfolgender Implantation erforderlich ist – hier sind Einheilzeiten von 9 Monaten oder länger zu überbrücken. Die einfache Applikation des Materials und seine zeitsparende Verarbeitung machen Mucopren soft zu einem idealen Bestandteil des Materialkonzeptes in der implantatprothetischen Therapie.

Legende:

Literatur

Anil N, Hekimoglu C, Büyükbas N, Ercan MT: Microleakage study of various soft denture liners by autoradiography: Effect of accelerated aging. J Prosthet Dent 84, 394 – 300, 2000

Geering A, Kundert M: Farbatlanten der Zahnmedizin. Band 2: Total- und Hybridprothetik, 2. Auflage (Hrsg.: Ratajczak T) Georg Thieme Verlag, Stuttgart 1992

Göbel R, Welker D, Hinz M: Verbunde weicher Kunststoffe auf A-Silikon-Basis zu harten Kunststoffen (PMMA) und Legierungen. Vortrag XII Internationales Symposium für chirurgische Prothetik und Epithetik, 6 – 8. Oktober 2000, Linz

Schenk I, Schoder V, Hüde HD: Bewertung der Haftfestigkeit von weichbleibenden Unterfütterungskunststoffen auf A-Silikonbasis zu PMMA-Prothesenbasiskunststoffen. Dtsch Zahnärztl Z 57, 241 – 245, 2002

Van der Heyd B, EnBle A: Kombiniertes festsitzend-abnehmbarer Zahnersatz: Ein Behandlungskonzept für Labor und Praxis. Quintess Zahnt 4, 474 – 505, 2003

Welker D: Weiche Kunststoffe – Sorgenkind in der Zahntechnik? Vortrag Arbeitsgemeinschaft Dentale Technologie, Sindelfingen, 15. – 17. Juni 2001

Korrespondenzanschrift:

Dr. Matthias J. Kettler
Raiffeisenstraße 6
37133 Friedland

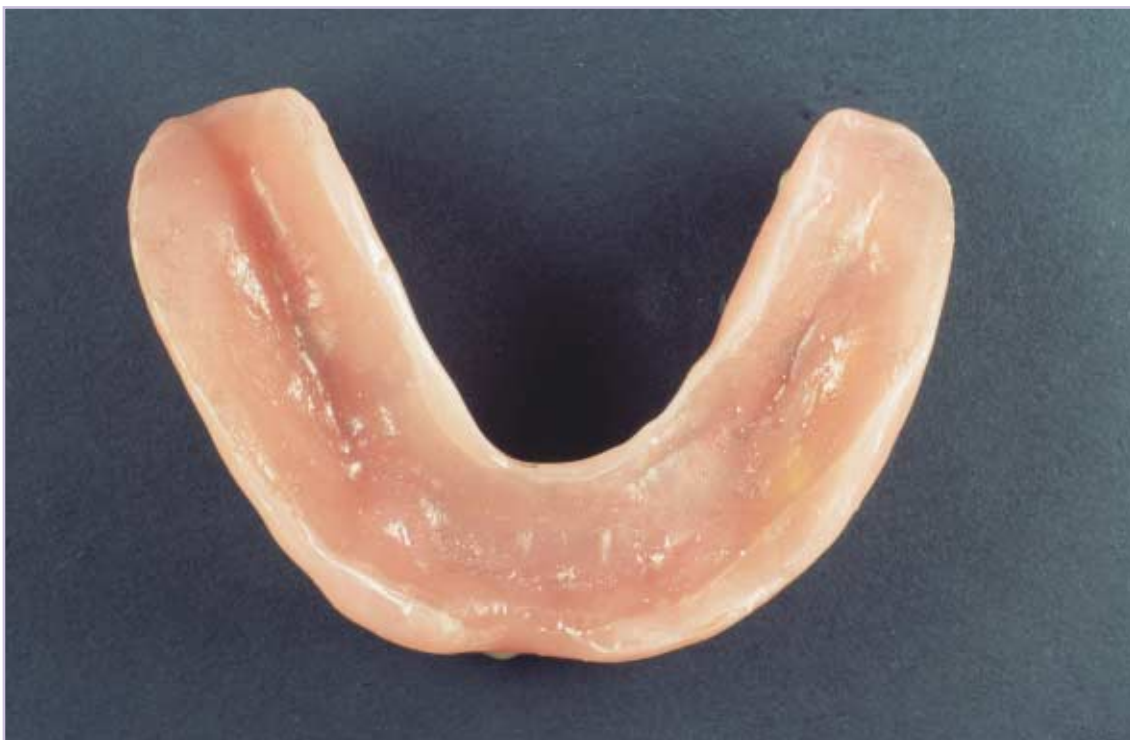

Abb. 9: Auch nach einer Tragezeit von 12 Wochen sind am unterfütterten Zahnersatz keine Anzeichen von Verfärbungen oder Ablösungen des Unterfütterungsmaterials zu beobachten.